Aus der prothetischen Abteilung des zahnärztlichen Instituts der Universität Basel
Vorsteher: Prof. Dr. med. Max Spreng

Schleimhautschädigungen bei Prothesenträgern

INAUGURAL-DISSERTATION

zur Erlangung der Doktorwürde der Zahnheilkunde der hohen medizinischen Fakultät der Universität Basel

vorgelegt von

JÜRG RIEDER, ZAHNARZT

aus Basel und Jenaz (Graubünden)

APOLLONIA-VERLAG BASEL 1943

Buchdruck + Graphische Anstalt Gebr. Strobel A. G., Mostackerstrasse 5

Aus der prothetischen Abteilung des zahnärztlichen Instituts der Universität Basel
Vorsteher: Prof. Dr. med. Max Spreng

Schleimhautschädigungen bei Prothesenträgern

INAUGURAL-DISSERTATION

zur Erlangung der Doktorwürde der Zahnheilkunde der hohen medizinischen Fakultät der Universität Basel

vorgelegt von

JÜRG RIEDER, ZAHNARZT

aus Basel und Jenaz (Graubünden)

APOLLONIA-VERLAG BASEL 1943

Buchdruck + Graphische Anstalt Gebr. Strobel A. G., Mostackerstrasse 5

Von der medizinischen Fakultät der Universität Basel
genehmigt auf Antrag von Prof. Dr. med. Max Spreng

Tag der Promotion: 5. Februar 1943

R. UNIV.
BIBLIOTHEEK
LEIDEN

EINLEITUNG

Durch totale Prothesen können in der Mundhöhle verschiedenartige Schädigungen hervorgerufen werden. Die bekanntesten und am häufigsten zur Beobachtung kommenden sind Dekubitalgeschwüre, entstanden als Folge ungünstiger Druckeinwirkung auf die Schleimhaut durch ungenügend angepasste Prothesen. Aus Dekubitalgeschwüren können sich unerwünschte Neubildungen entwickeln.

Eine weitere grosse Gruppe bilden Schädigungen, die durch besondere Saugvorrichtungen bewirkt werden. Vor allen Dingen sind es die Gummisauger, die die schwersten Defekte erzeugen. Trotzdem werden auch heute noch sehr viele Gummisaugerprothesen angefertigt und den an Zahnlosigkeit leidenden Patienten eingesetzt.

Auch durch chemisch-toxische Einflüsse, die von Prothesenmaterialien ausgehen, können Entzündungen an der Mundschleimhaut entstehen. Dafür verantwortlich sind gewisse Kautschuksorten, Kunststoffe, sowie Metall-Legierungen, die nicht mundbeständig sind.

Alle diese Schädigungen bewirken mehr oder weniger starke Beschwerden. Begeben sich die Betroffenen in zahnärztliche Behandlung, so gilt es, die Ursache richtig zu erkennen.

Im folgenden ist eine Auswahl von Beobachtungen über Prothesenschädigungen an Patienten, die unsere Klinik aufsuchten, zusammengestellt. Wir waren bestrebt, den Ursachen nachzugehen und Vergleiche anzustellen mit Angaben, die in der Literatur gefunden werden konnten. Die Befunde sind, wo es ging, durch photographische Aufnahmen im Munde festgehalten, sonst sind sie an Modellen der betreffenden Mundpartien sichtbar gemacht.

Digitized by the Internet Archive
in 2026

https://archive.org/details/IA41546709_0193

DEKUBITALGESCHWÜRE

Dekubitus, der umschriebene, oberflächliche Substanzverlust der Schleimhaut, kann an allen von der Prothese bedeckten Schleimhautpartien auftreten. Am häufigsten wird er an Stellen beobachtet, wo die Ränder der Prothese in die Schleimhaut eingebettet sind. Die Ursachen sind hier zu breite oder bei oberen Prothesen zu hoch stehende, bei unteren zu tief hinabreichende Prothesenränder oder Teile von ihnen. Besonders am oberen Lippenbändchen entsteht nicht selten ein Dekubitalgeschwür, wenn der Prothesenrand an dieser Stelle nicht genügend ausgespart ist, um dem zarten Bändchen vollkommene Bewegungsfreiheit zuzulassen. Schlecht polierte und scharfkantige Stellen, Zahnsteinablagerungen an den Prothesen — vorwiegend am vorderen lingualen Rand unterer Platten —, sowie andere Verschmutzungen infolge ungenügender Reinigung der Prothesen verursachen Dekubitus. Auch die üble Gewohnheit, im Laboratorium an den Gipsmodellen des Oberkiefers einen hinteren Abschlussrand für die Platte einzuradieren, führt im Munde zu Schleimhautreizungen und Dekubitalgeschwüren. Überhaupt kann man sagen, dass jede der Schleimhaut ungenau und unzweckmässig angepasste Stelle der Prothese zu Dekubitalgeschwüren oder mindestens zu sonstigen schädlichen Schleimhautreizungen führen kann.

Das Entstehen von Dekubitalgeschwüren beruht demnach auf ungünstiger Einwirkung des Prothesendruckes auf die Schleimhaut. Wenn dieser im Gesamten ungünstig erfolgt, z. B. infolge unzweckmässiger Anordnung der künstlichen Zahnreihen, mangelhafter Anpassung der Prothesenbasis oder hohem Gewicht der unteren Prothese, so kann ein Reizzustand der sonst gesunden Schleimhaut eintreten, womit dann nicht selten das ständige Auftreten von Dekubitalgeschwüren verbunden ist. Die Empfehlung, untere totale Prothesen durch hohes Gewicht — in der Sammlung der hiesigen prothetischen Abteilung befinden sich solche bis zu 80 g — zum besseren Halt zu bringen, kann sich nur zum Schaden auswirken.

Der dauernd einwirkende starke Druck reizt nicht nur die physiologisch sonst unbelastete Schleimhaut, sondern auch der Kieferknochen reagiert, es kommt zu Resorptionserscheinungen. Ob ein stärkerer oder schwächerer Prothesendruck von der Schleimhaut ertragen wird, hängt überdies von ihrer allgemeinen Beschaffenheit ab. Bei jugendlichen, gesunden Personen findet man meist eine widerstandsfähige, elastische Schleimhaut, die höhere Druckeinwirkungen aushält als die senilen, atrophischen Schleimhäute. Diese sind gegen den Prothesendruck viel empfindlicher, ja sogar überempfindlich. Hier handelt es sich darum, die Prothesenbasis besonders fein und sorgfältig anzupassen, um jede Reizwirkung möglichst auszuschliessen.

Aber nicht nur die Beschaffenheit der Schleimhaut, sondern auch die des Kieferknochens spielt eine bedeutsame Rolle. So ist es schon von grosser Wichtigkeit, dass die Extraktion der Zähne sorgfältig vorgenommen wird, spitze und hervorstehende Knochenkanten abgetragen und geglättet werden. Auf diese Weise kann die Ausheilungszeit abgekürzt werden. Niemals aber soll eine definitive Prothese auf einen nach den Extraktionen noch nicht ganz ausgeheilten, sich deshalb noch verändernden Kiefer gesetzt werden. Kleine druckempfindliche Stellen auf den Kieferkämmen rühren fast immer von scharfen Knochenkanten oder spitzen Knochenstückchen her. Manchmal ist die Kante durch die Schleimhaut fühlbar, oft jedoch hat das Schleimhautepithel an dieser Stelle eine Verdickung erfahren. Dieses derbe Bindegewebe schützt so auf natürliche Weise den spitzen, überstehenden Knochen. Diese Stellen sind aber Prädilektionspunkte für Dekubitalgeschwüre. Es ist deshalb zweckmässig, hier die Prothese durch Ausnehmen etwas hohl liegen zu lassen, damit der Druck auf diese Stellen vermindert wird. Vorteilhafter aber ist es, die spitzen Knochenteile vorher chirurgisch zu entfernen.

Die Schleimhaut kann jedoch auch für das Auftreten von Dekubitalgeschwüren eine gewisse Prädisposition aufweisen und auf den Prothesendruck empfindlicher reagieren. So beobachtet man häufig in Verbindung mit sogenannten Erkältungskrankheiten wie Pharyngitis, Tonsillitis und Rhinitis, spontan auftretenden Dekubitus, der

mit dem Abklingen der Erkrankung wieder verschwindet. Es kann aber auch vorkommen, dass von der Prothese selbst eine gegen den Rachen sich ausbreitende Entzündung ausgeht. So bot sich Gelegenheit, einen Patienten zu beobachten, bei dem die zu weit über die Ah-Linie und die Tubera hinausreichende Prothese das Gaumensegel entzündete. Die Entzündung setzte sich auf die Gaumenbögen und schliesslich auf die Tonsillen fort und führte zu einer Angina. Nach Entfernen der Ursache, d. h. Kürzen des hinteren Prothesenrandes klang die Angina alsbald ab. Auch bei anderen Erkrankungen ist die Bereitschaft der Schleimhaut auf den Prothesendruck empfindlicher zu werden und mit einer ausgedehnteren oder mehr umschriebenen entzündlichen Rötung oder mit Dekubitus zu reagieren bekannt. Unter den Krankheiten, die solche Erscheinungen zur Folge haben können, sind zu nennen: die haemorrhagische Diathese, perniciöse Anämie, Leukämie, Nephritis und speziell Diabetes mellitus. Bei Dekubitalgeschwüren, die jeder Behandlung trotzen, sollte man an Diabetes oder unter Umständen an ein Neoplasma denken. Hochgradige Arteriosklerose führt zu Ernährungsstörungen an den Mundgeweben und fördert ebenfalls das Auftreten von Dekubitus. Bei zu Dermatosen neigenden, oder an Dermatosen erkrankten Patienten beobachtet man bei Prothesenträgern nicht selten Entzündung und Dekubitusbildung. Differentialdiagnostisch können bei Dekubitalgeschwüren auch die spezifischen Entzündungen wie Lues, Tuberkulose und Aktinomykose in Frage stehen. Ein gewöhnlicher Dekubitus heilt nach Entfernen der Ursache.

Im Munde äussern sich auch Einflüsse, die bei den Menses, der Gravidität und im Klimakterium zum Ausdruck kommen können. Man beobachtet dabei im zahnlosen Mund Störungen, die sich als Hyperämie (Rötung), Schwellung und Blutungsbereitschaft der Schleimhaut zeigen; sensitive Störungen, die in Brennen und Jucken der Schleimhaut oder als Neuralgien sich auswirken. Bei diesen Zuständen reagiert die Schleimhaut nicht selten auf den Prothesendruck mit Schmerz und Dekubitus oder der Prothesenträger empfindet ein unbehagliches Gefühl im Munde. Auch bei starker Abmagerung oder Verfettung kann die Mundschleimhaut mitbetroffen sein, indem an verschiedenen Stellen der Schleimhaut das Fettpolster ab- oder zunimmt, so dass die Prothese der Schleimhaut nicht

mehr genau angepasst ist und deshalb Anlass zu Dekubitus an stärker belasteten Stellen gibt. Je weniger die Prothese nun passt, um so grösser kann die Empfindlichkeit der Schleimhaut und ihre Empfänglichkeit, durch die Protheseneinwirkung gereizt zu werden, sein. Durch starke Abmagerung kann eine obere Prothese derart locker werden, dass sie nicht mehr hält. Es kann aber auch bei Prothesenträgern ein zeitweises Empfindlichwerden der Kieferschleimhaut beobachtet werden, für welches wir keine Ursache kennen.

Dekubitus und andere entzündliche Erscheinungen an der Schleimhaut von Prothesenträgern können nach diesen Ausführungen verschiedene Ursachen haben. Die häufigste ist im ungenügenden Einpassen der Prothesen zu suchen. Wenn die Prothesenbasis der Schleimhaut nicht günstig angepasst ist, oder die künstlichen Zahnreihen nicht zweckmässig angeordnet sind, oder das Prothesenmaterial ungeeignete Beschaffenheit, wie z. B. zu grosse Härte, aufweist, wirkt sich der unphysiologische Prothesendruck schädlich an der von der Prothese in Anspruch genommenen Schleimhaut und auch am Kieferknochen aus. Dies ist um so mehr der Fall, wenn die Schleimhaut, infolge sonstiger körperlicher Erkrankungen, Veränderungen erfahren und an Widerstandsfähigkeit gegen mechanische Beanspruchung eingebüsst hat. Bei solchen Zuständen können darum manchmal auch gut eingepasste Prothesen zu Beschwerden führen.

Pat. 1 Frau Sch., 26 Jahre alt.

Patientin wurde vor einer Woche wegen akuter Pyelitis ins Spital eingeliefert. Sie trägt seit 10 Jahren im Oberkiefer eine totale Prothese. Vor 2 Tagen entstand nun in der Gegend des | 3 ein Dekubitus, der ihr heftige Schmerzen verursacht. Die ganze Mundschleimhaut ist gleichmässig gerötet und leicht entzündet. Der krankhafte Zustand der Schleimhaut und der plötzlich aufgetretene Dekubitus sind möglicherweise mit der Nierenaffektion in Verbindung zu setzen, denn die Patientin hatte vorher noch nie eine Druckstelle.

Pat. 2 Frau K., 74 Jahre alt. Abb. 1

Bei dieser Patientin handelt es sich um eine ungewöhnliche Entstehungsart von Dekubitus. Da Patientin Insassin eines Altersheims ist und ihr das Gehen Mühe bereitet, wurde uns ihre obere Prothese von einer Drittperson zur Reparatur gebracht. Wir mussten die beiden mittleren Incisiven ersetzen, die schon seit einiger Zeit abgebrochen waren. Die Prothese wurde wieder durch dieselbe Drittperson abgeholt, so dass wir nicht Gelegenheit hatten, im Munde eine Kontrolle vorzunehmen. Nach 4 Wochen kommt Patientin selbst und klagt über unerträgliche Schmerzen. Patientin ist vollständig zahnlos, sie hat aber nur eine obere Prothese. Sie biss nun mit den beiden neuersetzten Schneidezähnen, die etwas länger waren als die übrigen Zähne, in den Unterkiefer. Auf Abbildung 1 sind die zwei Dekubitalgeschwüre im Unterkiefer, die die Schmerzen erzeugten, deutlich sichtbar. Nach Kürzen der Zähne verschwanden die Beschwerden.

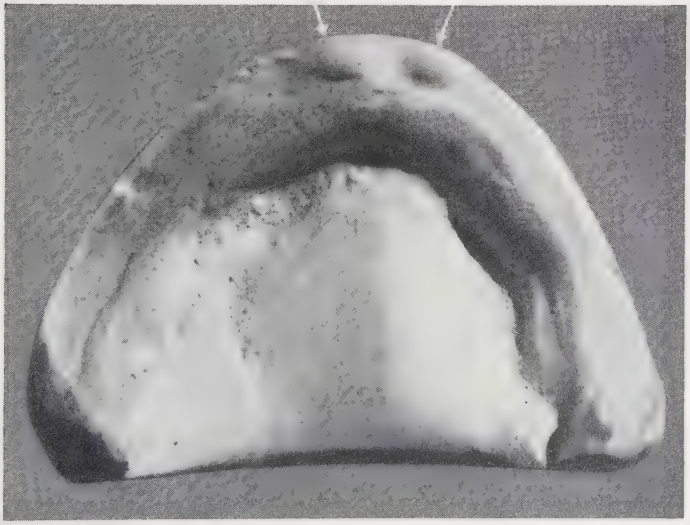

Abb. 1. Modell eines Unterkiefers mit zwei Dekubitalgeschwüren, hervorgerufen durch Aufbeissen der mittleren oberen Schneidezähne. (Pat. 2).

FOLGEN VON DEKUBITALGESCHWÜREN

Wird ein Dekubitalgeschwür nicht behandelt und dessen Ursache nicht beseitigt, so reagiert die Schleimhaut mit einer hyperplastischen Neubildung. Derartige Neubildungen finden sich meistens in der Umgebung der Ränder einer schlechtsitzenden Prothese. Aus dem zuerst entstandenen Druckgeschwür bildet sich Granulationsgewebe, aus dem später durch proliferative Tätigkeit der Fibroblasten massenhaft Gewebe neugebildet wird. Die sich bildenden Geschwülste sind primär gutartig.

Es können verschiedene Arten von Geschwülsten vorkommen, besonders sind zu nennen die *Fibrome* und *Fibroepitheliome*. Ferner beschreibt *H. Schneider*, Wien, den seltenen Fall eines *Amyloidtumors*, der auf Prothesendruck zurückzuführen war. Diese gutartigen Geschwülste, hauptsächlich die Fibrome, können malign entarten und zu Carcinom führen. Eine amerikanische Statistik besagt (nach Schick), dass 10 % aller Mundhöhlenkrebse auf Fibrome zurückzuführen sind.

Die *Fibrome* sind die weitaus häufigste Gruppe von Geschwülsten, die aus Druckgeschwüren entstehen können. Es sind gutartige Geschwülste der Bindegewebsreihe. Die Entstehungsursache ist folgende: der chronisch-entzündliche Reiz führt aus dem Ulcus simplex zur Bildung von Granulationsgewebe, das allmählich zu Bindegewebe ausreift. Die Ränder des Ulcus schwellen an, und so entstehen die sogenannten *lappigen und gestielten Fibrome*, die erhebliche Grösse annehmen können.

Man unterscheidet derbe und weiche Fibrome (Fibroma durum und Fibroma molle). Die gelappten Fibrome gehören zu den weichen Fibromen. Nach *Axhausen* sind die weichen Fibrome nicht zu den echten Geschwülsten zu rechnen, denn sie entstehen aus uns bekannter Ursache und haben ein begrenztes Wachstum. Axhausen schreibt darüber: „Es ist eine Systemerkrankung anatomisch prädisponierter Gewebsabschnitte, eine diffuse Gewebshyperplasie bekannter Genese, aber keine echte Geschwulstbildung." Die weichen Fibrome sind, wie schon ihr Name sagt, von weicher Konsistenz und locker gebaut. Histologisch betrachtet ist es eine aus Zellen, Fibrillen und Gefässen, also aus Bindegewebe bestehende Ge-

schwulst. Das weiche Fibrom enthält wenig elastische Fasern, dafür ist es zellreich. Die Zellen sind die gleichen wie im Bindegewebe. Obwohl das Wachstum sehr langsam vor sich geht, kann die Geschwulst aber trotzdem eine erhebliche Grösse annehmen. Bei deren Entfernung treten keine Rezidive auf, auch Metastasen entstehen keine. Das Fibrom ist also eine ausgesprochen gutartige Geschwulst, die aber, wie schon erwähnt, malign entarten kann.

Pat. 3 Frau Kr., 53 Jahre alt. Abb. 2 und 3

Patientin bekam im Alter von 19 Jahren eine obere totale Prothese, die sie während 27 Jahren trug. Darauf liess sie sich eine neue obere totale und untere partielle Kautschukprothese anfertigen. Patientin hatte das Gefühl, als ob die neue obere Prothese zu weit sei, denn sie hielt nicht, trotz der Ausrüstung mit einem Perlsauger. Ferner verspürte die Patientin beim Tragen der Prothese ein Brennen auf der Schleimhaut, als ob sie Pfeffer im Munde hätte. Hauptsächlich nachts drang das Brennen bis in die Speiseröhre hinunter. Der Gaumen war leicht gerötet, der Mund war immer trocken. Patientin suchte wegen diesen Beschwerden einen Arzt auf, der die Ursache aber nicht feststellen konnte. Erst als Patientin die Prothese nachts nicht mehr trug, liess das Brennen nach. Für diese Beschwerden dürfte der verwendete Kautschuk verantwortlich gemacht werden.

Die Patientin hatte auf der linken Seite des harten Gaumens ein kleines, gestieltes Fibrom, das normalerweise in einer Vertiefung lag. Es konnte aber mit einer Sonde herausgehoben werden, so dass es herunterhing. Patientin gibt an, dass sie an dieser Stelle einmal ein Druckgeschwür hatte. Auf dem Modell in Abbildung 2 ist das Fibrom, in einer Vertiefung des harten Gaumens liegend, gut erkennbar. Zugleich ist die Abzeichnung des Perlsaugers auf der Schleimhaut deutlich sichtbar. In Abbildung 3 ist der Gaumen im Spiegelbild photographiert, um das herabhängende Fibrom und die dahinterliegende Vertiefung besser darstellen zu können. Seit der Patientin nun eine neue obere Prothese aus Paladon nach einem Kauabdruck angefertigt worden ist, klagt sie über keine Beschwerden mehr.

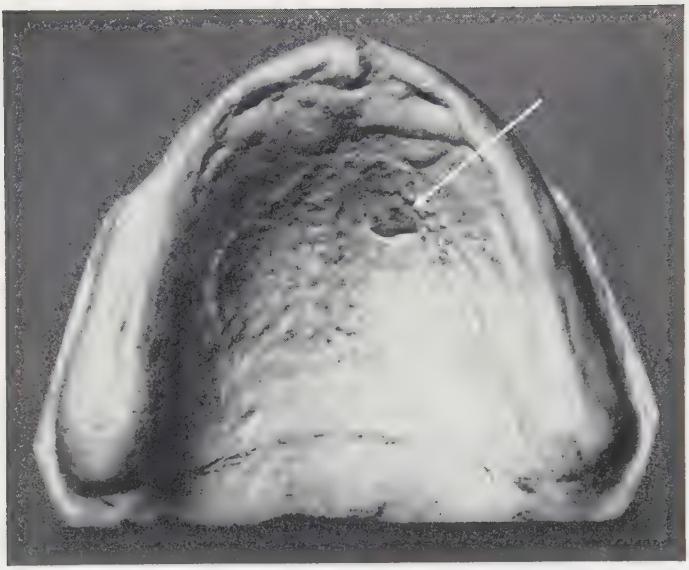

Abb. 2. Modell nach einem Gipsabdruck des Oberkiefers von Pat. 3. Der Pfeil weist auf das Fibrom hin.

Abb. 3. Gestieltes Fibrom im Oberkiefer, im Spiegelbild photographiert. (Pat. 3).

Pat. 4 Frau P.-B., Abb. 4

Patientin bekam schon mit 18 Jahren eine obere totale Prothese. Seither trug sie verschiedene Prothesen. Vor etwas mehr als zwei Jahren liess sich Patientin wieder eine neue obere Prothese anfertigen. Nach kurzer Zeit bekam sie in der Umschlagsfalte in der Gegend 321|123 Dekubitalgeschwüre durch die zu hohen Prothesenränder. Patientin suchte keinen Zahnarzt auf, in der Hoffnung, die Beschwerden würden von selbst wieder verschwinden. In der Folge bildeten sich aber aus dem Dekubitus zwei gelappte Fibrome, die von weicher Konsistenz waren, und sich in der Farbe von der übrigen Schleimhaut nicht unterschieden. In Abbildung 4 sind die beiden symmetrisch in der Umschlagsfalte gelagerten Fibrome deutlich sichtbar.

Abb. 4. Gelappte Fibrome im Oberkiefer (Pat. 4).

Pat. 5 Frl. L. T., 33 Jahre alt. Abb. 5

Patientin ist völlig zahnlos. Sie suchte uns auf wegen der Anfertigung neuer Prothesen. da ihre alten, besonders die untere, nicht mehr passten.

Patientin trägt seit 16 Jahren eine obere und untere totale Prothese. Vor zirka 3 Jahren hatte sie angeblich eine Kopfgrippe. Gleichzeitig setzte eine starke Abmagerung ein, auch der Alveolarkamm im Unterkiefer bildete sich zurück, so dass der äussere Rand der Prothese dadurch zu tief in die Umschlagsfalte zu liegen kam. Dies bewirkte anfangs, hauptsächlich auf der linken Seite, ein Dekubitalgeschwür, aus dem sich bald ein Fibrom von erheblicher Grösse entwickelte. Dies veranlasste die Patientin sich vor einem Jahr das Fibrom chirurgisch entfernen zu lassen. Dabei wurde aber die eigentliche Ursache, nämlich der zu grosse Prothesenrand, nicht behoben. Bald darauf bildete sich dann auch auf der rechten Seite



Abb. 5. Fibrom im rechten Unterkiefer (Pat. 5).
(Die Zungenspitze ist durch ein kurzes Bändchen mit dem Mundboden verbunden).

ein gleiches Fibrom, das auf Abb. 5 gut zu erkennen ist. Dieses Fibrom wurde von uns chirurgisch entfernt. Nachher haben wir der Patientin eine neue obere und untere Prothese nach dem Kauabdruckverfahren angefertigt, um die Ursache für weitere Druckgeschwüre und ihre Folgen auszuschalten.

Als Anomalie fällt bei der Patientin auf, dass die Zunge bis zur Spitze mit einem kurzen Frenulum am Mundboden verwachsen ist. Dies ist ebenfalls gut auf Abb. 5 zu sehen. Seit wir das Bändchen durch keilförmige Excision durchtrennt haben, hat sich die Sprache, die vorher etwas lallend war, auffallend gebessert.

Pat. 6 Frau G., 57 Jahre alt. Abb. 6, 7, 8 und 9

Patientin liess sich vor 32 Jahren eine obere totale Prothese anfertigen. Nachdem sie die Prothese erhalten hatte, musste sie eine Stelle auf dem Lande antreten. Hier hatte sie nicht Gelegenheit, das an der Umschlagsfalte infolge des zu hohen Prothesenrandes aufgetretene Druckgeschwür und dessen Ursache behandeln zu lassen. Sie trug die Prothese aber trotz den Beschwerden. Nach einiger Zeit hypertrophierte das Gewebe des Dekubitalgeschwüres und bildete einen fibromatösen Lappen, der im Laufe der Jahre eine ganz erhebliche Grösse angenommen hat. Der Lappen reicht von der Praemolarengegend der einen Seite bis in die gleiche Gegend der andern Seite. Hinter dem ersten Lappen entstand noch ein zweiter von gleicher Ausdehnung und Grösse (Abb. 6). Die beiden Fibrome haben fast die gleiche Farbe wie die übrige Mundschleimhaut. Sie sind von weicher Konsistenz. Trotz der grossen Ausdehnung haben sie der Patientin bis jetzt wenig Beschwerden gemacht. Als kosmetisch störend empfindet sie lediglich, dass das äussere Fibrom über den Prothesenrand herabhängt (siehe Abb. 7), was beim Sprechen und Lachen gut sichtbar wird. Patientin will deshalb nur den äusseren Lappen chirurgisch entfernen lassen.

Als Besonderheit fällt auf, dass durch die enorme Ausdehnung der beiden hintereinander liegenden Fibrome der gesamte Kieferkamm, einschliesslich der Tubera, mehr oder weniger resorbiert wurde.



Abb. 6. Fibrome im Oberkiefer (Pat. 6).

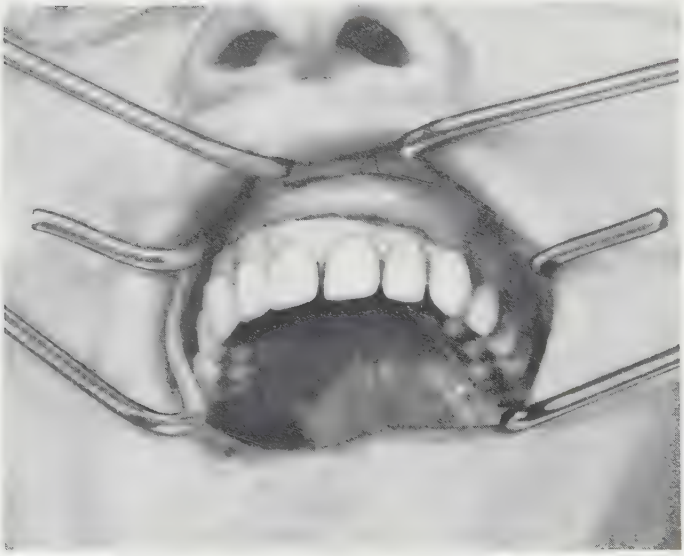

Abb. 7. Das äussere Fibrom hängt über die Prothese herab (Pat. 6).

Hauptsächlich die Frontzahngegend wurde von der Resorption stark betroffen. Auf Abb. 8 ist hinter den beiden enormen Fibromen der

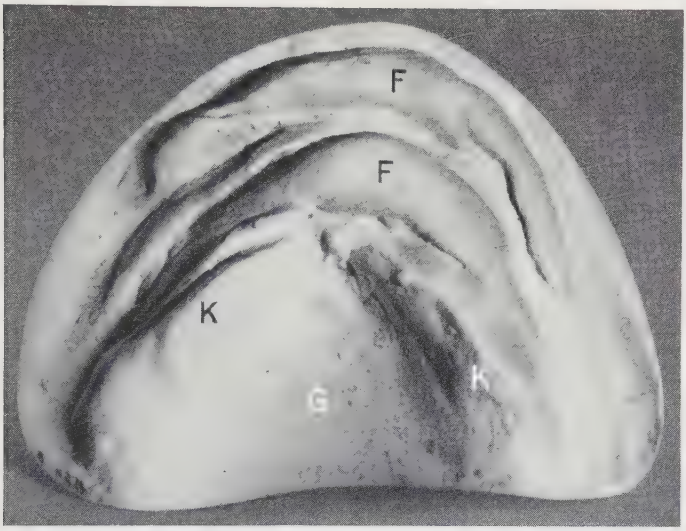

Abb. 8. Modell nach einem Gipsabdruck von Pat. 6.
F = Fibrome K = rudimentärer Kieferkamm G = Gaumen

rudimentäre Alveolarkamm sichtbar. Wir haben vom Kopf der Patientin eine seitliche Röntgenaufnahme gemacht, die von der aussergewöhnlichen Resorption des Oberkiefers ein genaues Bild gibt (Röntgenbild Abb. 9).

Parallel mit der Resorption des Oberkiefers ist die Prothese immer höher gelagert worden. Der Unterkiefer musste deshalb, um mit der oberen Prothese in Kontakt zu bleiben, immer höher beissen und verlagerte dadurch seine Stellung nach vorne. So hat sich mit der Zeit eine starke Progenie ausgebildet, die durch die Senkung des Bisses bedingt ist. Das Aussehen der Patientin hat sich im Laufe der Jahre durch das Vorstehen des Unterkiefers stark verändert. Das Kiefergelenk ist ebenfalls in Mitleidenschaft gezogen worden.

Dieser Fall illustriert deutlich, welch grosse Schädigung ein einfaches Dekubitalgeschwür, hervorgerufen durch zu hohen Prothesenrand, in der Mundhöhle bewirken kann. Fibrome von so gewaltiger

Abb. 9. Röntgenbild von Pat. 6. Starke Resorption des Oberkiefers.

Ausdehnung sind in der Mundhöhle zwar selten, sie zeigen aber, welche Veränderungen hier eine als gutartig betrachtete Geschwulst am Oberkiefer und indirekt auch am Unterkiefer und am Kiefergelenk zur Folge haben kann, so dass der ganze Kauapparat in Mitleidenschaft gezogen wird.

SAUGERSCHÄDIGUNGEN

Es gibt zwei Arten von Saugern, die *Hohlsauger* und die *Gummisauger*.

Der Hohlsauger stellt eine Saugkammer dar, in der beim Einsetzen der Prothese ein luftverdünnter Raum entsteht, wodurch das Ansaugen der Prothese erzielt wird. Das unter dem Sauger liegende Gewebe hypertrophiert mit der Zeit infolge des verminderten Druckes und füllt den Hohlraum vollständig aus. An der Schleimhaut ist dann die Form des Saugers deutlich abgezeichnet. Sobald der Hohlraum der Saugkammer mit der hypertrophischen Schleimhaut ausgefüllt ist, hört die saugende Wirkung der Kammer auf. Man beobachtet nun oft, dass solche Prothesen trotzdem halten, weil sie von Anfang an auch ohne Sauger gehalten hätten.

Die *Hohlsauger* wirken sich weniger schädlich aus als die Gummisauger. Die Saugkammern werden in verschiedenen Formen hergestellt; die bekanntesten sind die Herz- und die Nierenformen. Eine Abart ist der sogenannte Perlsauger.

Heute wird noch vielfach folgende Methode angewendet: die Prothese wird vorsorglicherweise mit einer Vertiefung und einem Knopf für einen Gummisauger ausgerüstet. Diese Vertiefung wirkt nun als Saugkammer. Hält die Prothese trotzdem nicht, so kann sie sofort durch Anbringen einer Gummischeibe mit einer Gummisaugervorrichtung versehen werden.

Die *Gummisauger* sind in verschiedenen Formen und Grössen im Handel; so gibt es runde und ovale Sauger für den Oberkiefer, längliche und ganz kleine runde Formen für den Unterkiefer. Im Oberkiefer werden die runden Sauger meist in der Einzahl verwendet, die ovalen paarweise. Gelegentlich sieht man bis zu drei

Saugern an einer oberen Prothese. Die Gummisauger können sehr schwere Defekte des Gaumens bewirken. Im Gegensatz zu den Hohlsaugern, die eine Hypertrophie des darunterliegenden Gewebes erzeugen, bewirken die Gummisauger eine Atrophie. Der Schädigungsvorgang ist im allgemeinen folgender: Zunächst entsteht eine geringe Abzeichnung des Saugers, dann bildet sich eine tiefe Einsenkung im Knochen, mit der eine Ulceration an der Schleimhaut verbunden ist. Schliesslich kann es zur Perforation des knöchernen Gaumens kommen. Diese schwere Schädigung entsteht meistens bei Personen, die ihre Prothesen längere Zeit Tag und Nacht tragen, und auch noch die Gummischeibe nicht auswechseln, so dass sie aufquillt.

Die subjektiven Erscheinungen bei den Gummisaugerschäden sind meist sehr gering und äussern sich höchstens in einem Brennen am Gaumen. Deshalb empfinden solche Prothesenträger, trotz der immer tiefer sich ausbreitenden Knochenwunde, die Läsion gar nicht. Dieser Umstand macht es erklärlich, weshalb ein Saugerulcus sich überhaupt bis zur Gaumenperforation entwickeln kann. Eine solche Perforation hat gewöhnlich Rinnen- oder Schlitzform. Sie liegt an der Stelle, an welcher der stärkste Druck wirkt, das ist der Sauger-Rand. Die Behandlung einer Perforation kann nur noch chirurgisch, durch eine Lappenplastik, erfolgen.

Neben diesen schweren Schädigungen durch Gummisauger entstehen noch andere nachteilige Folgen. So sitzt eine solche Prothese oft nicht fest am Gaumen, sondern macht beim Sprechen und Essen schaukelnde Bewegungen. Abgesehen vom psychologischen Effekt, den eine solche Prothese auf den Besitzer und Drittpersonen ausübt (man sieht an dem Schaukeln sofort, auch wenn die Prothese noch so kunstvoll hergestellt wurde, dass es ein Zahnersatz ist), führt das Schaukeln zu Resorptionen des Kieferkamms. Unter einer solchen Prothese werden sich auch immer Speiseresten ansammeln, die sich zersetzen und zu Entzündungen der Kieferschleimhaut führen.

Man kann heute sagen, dass die Anwendung eines Gummisaugers, abgesehen von besonderen Ausnahmen, wie Immediatprothesen und Resektionsprothesen im Oberkiefer, als ein Kunstfehler betrachtet werden muss.

Pat. 7 Frl. Ph. B., 49 Jahre alt. Abb. 10

Patientin hat seit ungefähr 12 Jahren eine obere totale Prothese mit 2 ovalen Gummisaugern und aufgeschliffenen Zähnen im Frontzahngebiet. Sie gibt an, dass die Prothese trotz den beiden Saugern nie richtig gehalten habe, weshalb sie sie nach einiger Zeit ohne Gummisauger trug. Am Gaumen sind deutlich die beiden ovalen Schädigungen sichtbar (Abb. 10). Ebenfalls erkennbar sind die kleinen Wucherungen im Frontzahngebiet, die sich zwischen den aufgeschliffenen Zähnen gebildet haben. Nach Aussagen der Patientin entzündete sich hie und da die Schleimhaut unter den aufgeschliffenen Zähnen und schmerzte.

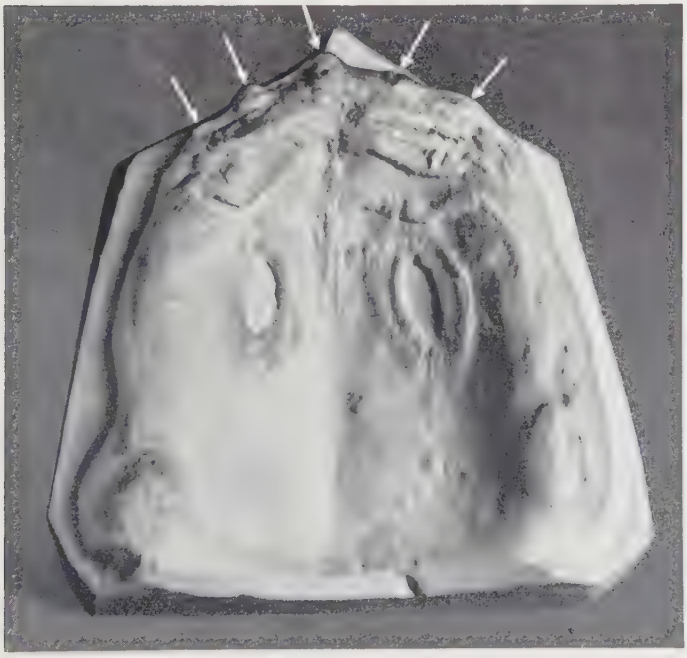

Abb. 10. Modell nach einem Gipsabdruck von Pat. 7. Die Pfeile weisen auf die hypertrophischen Lappen, hervorgerufen durch die aufgeschliffenen Zähne.

Pat. 8 Frl. E. B., 23 Jahre alt. Abb. 11

Patientin suchte uns wegen der Anfertigung einer unteren partiellen Prothese auf. Patientin ist heute 23 Jahre alt. Vor vier Jahren bekam sie eine obere totale Prothese mit einem Gummisauger und aufgeschliffenen Frontzähnen. Auf Befragung sagt die Patientin aus, dass sie die Prothese 1—2 mal wöchentlich reinige, sie sonst aber immer trage, auch nachts. Die Prothese war in einem entsprechend unhygienischen Zustand. Durch den Sauger ist am Gaumen bereits eine sehr starke Vertiefung mit untersichgehenden Stellen entstanden (Abb. 11). Der Defekt steht kurz vor der Perforation. Beim Herausnehmen der Prothese blutete die Schleimhaut in der Gegend des Saugers. Die Vertiefung und ihre Umgebung waren leicht entzündet und hyperämisch. Die Patientin gibt an, dass es jedesmal blute, wenn sie die Prothese herausnehme, und sie dann Schmerzen verspüre. Das ist auch der Grund, weshalb sie die Prothese so wenig reinigte.

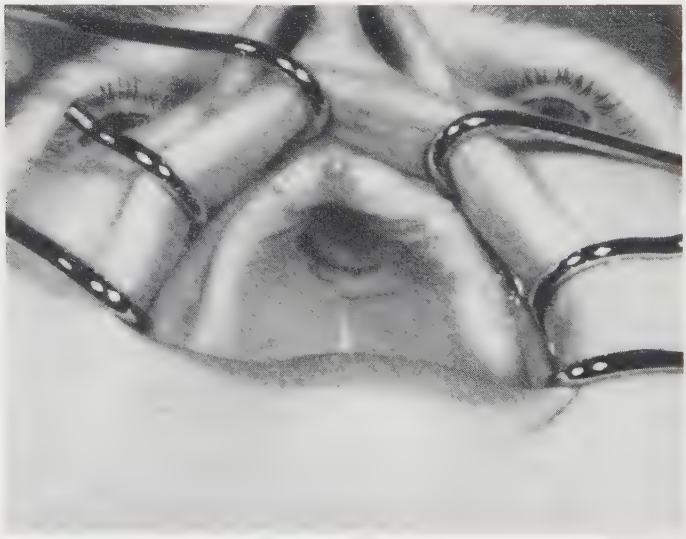

Abb. 11. Defekt am harten Gaumen durch Gummisauger, entstanden innerhalb von 4 Jahren. (Pat. 8).

SCHÄDIGUNGEN DURCH PROTHESENSTOFFE

Bei Prothesenträgern können Entzündungserscheinungen beobachtet werden, die offenbar mit den Prothesenstoffen in Beziehung zu bringen sind. Die von der Prothese bedeckte Schleimhaut ist teilweise oder gänzlich gerötet, etwas geschwollen, blutet leicht, es bietet sich das Bild einer Stomatitis catarrhalis chronica. Diese Entzündungen treten bei Kautschuk-, bei Kunststoffprothesen, bei Stahl- und sogar bei Goldplatten unter besonderen Bedingungen auf. Einesteils ist für die Entstehung solcher Entzündungen der Prothesenstoff selbst ursächlich, andernteils sind auch noch Verschmutzungen des Prothesenstoffes mit zersetzten Speiseresten verantwortlich zu machen. An Kautschukprothesen können sich in ihren Poren zersetzende Speisereste, Zahnstein und Bakterien besonders leicht ansammeln und entzündungserregend wirken. Aber auch der Schleimhaut nicht vorteilhaft angepasste oder hin- und herschaukelnde Prothesen können ähnliche Schleimhautzustände hervorrufen.

Als Begleiterscheinung dieser chronischen Entzündungen, findet man auch Entzündungen des Rachens und Beschwerden von seiten der Speiseröhre und sogar des Magens, sowie Hypersekretion des Speichels oder auch umgekehrt Xerostomie (Pat. 3). Beim *Kautschuk* ist es vor allem der rotbraune Kautschuk, der Entzündungen der Schleimhaut bewirkt. Er enthält als färbenden Bestandteil Antimonpentasulfid (Goldschwefel). Dann kommt noch eine Sorte roter Kautschuk in Betracht, der mit Zinnober (Quecksilbersulfid) gefärbt ist und deshalb Quecksilbersalze abgeben kann. Auch der amalgamhaltige Kautschuk ist hier einzufügen.

Bei *Stahlplatten* sind Korrosionserscheinungen für das Auftreten von Entzündungen verantwortlich zu machen. Man sieht sehr oft bei genauem Zusehen an Stahlplatten Verfärbungen, besonders an den Stellen, an denen Klammern angelötet wurden. Wir konnten einen Patienten beobachten, bei welchem seit dem Tragen einer oberen und unteren partiellen Prothese aus Stahl Magenbeschwerden auftraten. Patient selbst brachte diese Beschwerden in Zusammenhang mit der durch den Zahnersatz verminderten Kaufunktion.

Nachdem der Patient die Prothesen versuchsweise eine Woche nicht mehr trug, verschwanden die Magenbeschwerden. Wir haben daraufhin dem Patienten neue Prothesen aus Paladon angefertigt, seither traten die Beschwerden nicht mehr auf.

Aber nicht nur Stahlprothesen, sondern auch *Goldplatten* aus nicht beständigem Material, im besonderen gegossene, können im Speichel Korrosionserscheinungen zeigen. Der Speichel wirkt im Munde als Elektrolyt, und die in ihm befindlichen Metalle sind elektrochemischen Einflüssen ausgesetzt. Sind Prothesen aus Goldlegierungen nicht mundbeständig, so bestehen sie entweder aus minderwertigen, niedrigkarätigen Legierungen oder sie sind *inhomogen*. Bei einem Patienten, der eine niedrigkarätige, partielle gegossene Goldprothese besass, entstand immer, wenn die Prothese getragen wurde, eine Pharyngitis.

Pat. 9 Herr K., 70 Jahre alt. Abb. 12

Patient trug seit 3 Jahren eine obere totale Prothese aus braunem Kautschuk. Er bekam bald eine starke Rötung am Gaumen an der von dem braunen Kautschuk bedeckten Schleimhautfläche (Abbildung 12). Ferner verspürte er ein starkes Brennen und hatte ein Hitzegefühl in der betreffenden Schleimhautpartie. Patient spülte hie und da mit Salbeitee und trug nachher die Prothese einige Tage nicht mehr, worauf die Beschwerden verschwanden. Sobald er die Prothese im Munde hatte, traten die Symptome sofort wieder auf. Wir haben dem Patienten eine Prothese aus Kunststoff angefertigt. Seither hat er keine Beschwerden mehr.

Die Erscheinungen dürften auf den Farbstoff des braunen Kautschuks zurückzuführen sein; es sind aber auch noch andere Möglichkeiten denkbar.

An dieser Stelle sei auch Pat. 3 erwähnt, bei dem ebenfalls durch Kautschuk Entzündung und Brennen der Schleimhaut entstand (siehe dort).

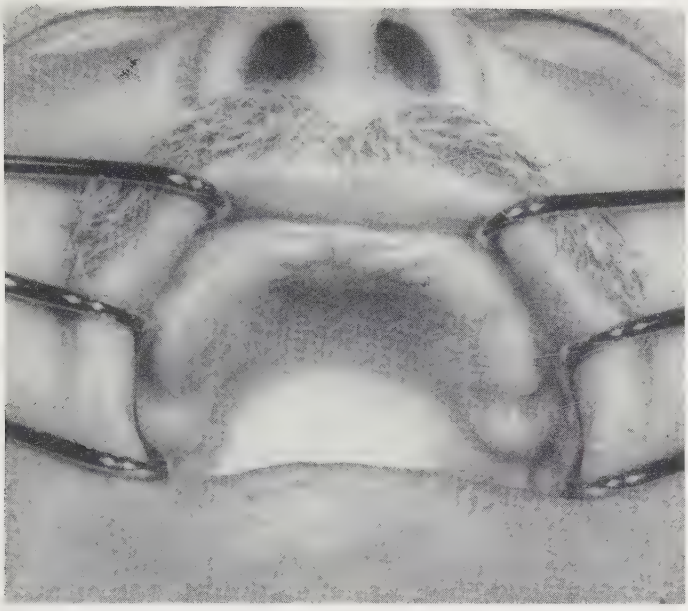

Abb. 12. Starke Rötung des Gaumens,
hervorgerufen durch Prothese aus braunem Kautschuk. (Pat. 9).

Pat. 10. Frl. Pl., 23 Jahre alt. Abb. 13

Patientin bekam vor 2 Jahren eine obere totale Prothese aus dem Kunststoff „Paladon". Nach kurzer Zeit stellte sich ein starkes Brennen im Gaumen und am Alveolarfortsatz ein, verbunden mit einer Rötung, die besonders am Alveolarfortsatz gegen die Umschlagsfalte hin kräftig war (Abb. 13). Da die Prothese zu wenig Halt hatte, wurde bald darauf eine neue, wiederum aus Paladon hergestellt. Das Brennen und die Rötung dauerten auch bei der neuen Prothese an, dazu hielt sie wieder nicht. Aus diesen Gründen suchte Patientin unsere Klinik auf. Wir haben ihr eine dritte Pro-

these nach dem Kauabdruckverfahren, und zwar wieder aus Paladon angefertigt, die sehr gut hält. Nun zeigte sich das Merkwürdige, dass das Brennen und die Rötung verschwanden. Heute trägt die Patientin unsere Prothese schon über ein Jahr, ohne dass die Beschwerden wieder aufgetreten wären.

Auf den ersten Blick schien dieser Fall ganz merkwürdig, da ja alle drei Prothesen aus demselben Stoff, nämlich Paladon, hergestellt waren. Bei genauerer Untersuchung liess sich nur feststellen, dass die beiden ersten Prothesen sehr viele Porositäten aufwiesen.

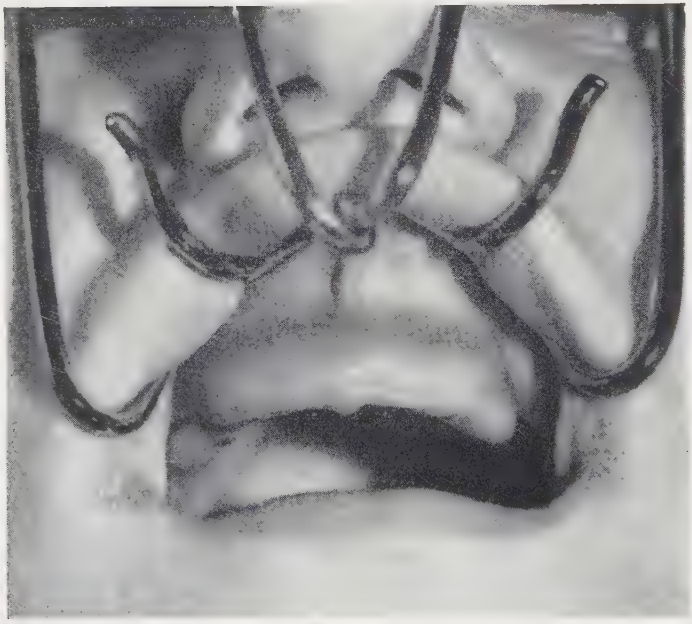

Abb. 13. Rötung am Alveolarfortsatz durch Paladonprothese. (Pat. 10).

SCHLOTTERKAMMBILDUNG

Eine weitere Art von Schädigung erzeugen ungenau sitzende und schaukelnde Prothesen. Diese führen zu Kieferschwund infolge des durch das Schaukeln bedingten ständigen Reizes. Das über dem sich zurückbildenden Knochen liegende Gewebe hypertrophiert und so kommt es schliesslich zur sogenannten Schlotterkammbildung. Solche Schlotterkämme bestehen aus einem weichen, fibromatösen Gewebe, das chronisch entzündet ist. Sie geben für die Prothese, infolge ihrer grossen Nachgiebigkeit, keine gute Unterlage ab. Die Prothesen schaukeln immer mehr und verlieren beim Kauen den Halt. Je länger eine Prothese in diesem Zustand getragen wird, um so mehr verkleinert sich der Kieferkamm und um so grösser wird der Schlotterkamm. Damit wieder eine gutsitzende Prothese angefertigt werden kann, muss die Schlotterkammbildung auf operativem Wege entfernt werden, um eine möglichst unnachgiebige Prothesenunterlage herzustellen.

Nicht nur schaukelnde Prothesen können zu Kieferschwund und Hypertrophie der Gingiva führen, sondern auch Zähne, die der Schleimhaut des Kieferkammes direkt aufgeschliffen sind. Unter solchen Zähnen bilden sich kleine hypertrophische Lappen, die sich mit der Zeit zu Schlotterkämmen entwickeln können.

Besonders eindrücklich entstehen diese Schädigungen, wenn das rohbeschliffene Porzellan der Zähne dem Zahnfleisch direkt aufliegt und durch seine rauhe Oberfläche eine Reizung bewirkt. (Siehe Pat. 7).

Pat. 11. Herr G. H., 50 Jahre alt. Abbildung 14 u. 15

Patient trägt seit dem 19. Jahre, also schon seit 30 Jahren, eine obere totale Prothese. Die jetzige Prothese ist bereits die vierte. Beim Betrachten des Oberkiefers fällt sofort der starke Schlotterkamm auf, der sich im Laufe der Zeit von der Gegend 5 der einen Seite bis zur Gegend |5 der anderen Seite gebildet hat. Patient gibt

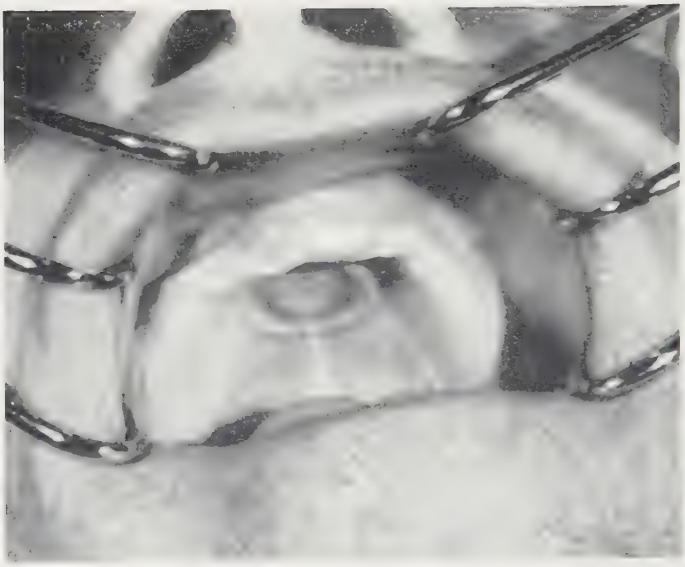

Abb. 14. Starke Schlotterkammbildung im Oberkiefer. (Pat. 11).

Abb. 15. Der Schlotterkamm von Abb. 14 wurde mit einer Pincette nach innen gedrückt, um seine enorme Beweglichkeit sichtbar zu machen. (Pat. 11).

an, dass alle bisherigen Prothesen dem Kiefer nicht gut aufgelegen hätten. Die jetzige Prothese schaukelt stark in der Sagittalebene, was die Resorption des vorderen Teiles des Alveolarfortsatzes bis in die Gegend des 2. Prämolaren beiderseits erklären dürfte. An Stelle des sich zurückbildenden Knochens trat ein hypertrophisches Gewebe, das den Schlotterkamm bildet. Abbildung 14 und 15 zeigen den Schlotterkamm. Um seine Beweglichkeit sichtbar zu machen, wurde er in Abbildung 15 mit einer Pinzette nach unten gedrückt. Im Gaumen ist dazu noch eine Saugerschädigung erkennbar.

Patient hat hin und wieder eine Entzündung der ganzen Oberkieferschleimhaut, die von dem hypertrophischen Gewebe des Schlotterkammes und von der Saugerschädigung ihren Ursprung nimmt.

ZUSAMMENFASSUNG

Eine Anzahl Beobachtungen über Schädigungen an der Mundschleimhaut, hervorgerufen durch das Tragen totaler Prothesen, wurden beschrieben. Es handelt sich um Entzündungen der Schleimhaut, Dekubitalgeschwüre und ihre Folgen: die lappigen Fibrome; ferner um Schädigungen, hervorgerufen durch Saugervorrichtungen an Prothesen; dann um Einflüsse von Prothesenstoffen auf die Schleimhaut, und um die Entstehung von Schlotterkämmen.

Es wurde den Ursachen nachgegangen, die zu diesen krankhaften Erscheinungen führten. Dabei zeigte es sich, dass ungenügendes Anpassen der Prothesen an die Kiefer und an die Schleimhaut verantwortlich gemacht werden müssen. Auch ungeeignete Prothesenstoffe oder solche, die infolge unsachgemässen Verarbeitens verdorben werden, z. B. inhomogene Goldlegierungen, führen zu Entzündungen an der Schleimhaut. Die Untersuchungen sind durch Abbildungen einer Auswahl von Beobachtungen belegt.

Für die praktische Tätigkeit des Zahnarztes ergibt sich bei der Herstellung totaler Prothesen die Folgerung, dass die Prothesen der Schleimhaut sorgfältig angepasst werden und alle konstruktiven Eigenschaften der Prothese zweckmässig sein müssen. Es genügt nicht, die Schleimhaut nur in anatomischem oder histologischem Sinne zu berücksichtigen, sondern es ist ganz besonders die Einwirkung der Prothese auf die Schleimhaut bei den verschiedenen Prothesentätigkeiten in Betracht zu ziehen. Die schädlichen Saugervorrichtungen an Prothesen, insbesondere die Gummisauger, sind zu verwerfen. Bei den heutigen Erkenntnissen über die Behandlung gänzlicher Zahnlosigkeit ist das schädliche Mittel, Prothesen mittels Saugern zum Haften zu bringen, überflüssig geworden. Einzig bei Immediatprothesen sind sie zweckdienlich und können sich nicht schädlich auswirken, da solche Prothesen nur als Provisorien für kurze Zeit bestimmt sind.

Zum Schluss möchte ich Herrn Prof. Dr. med. M. Spreng für seine wertvollen Hinweise und seine gütige Unterstützung bei vorliegender Arbeit meinen aufrichtigsten Dank aussprechen.

An dieser Stelle gebührt ebenfalls mein Dank unserer Röntgenassistentin, Frl. Havrlik. Sie besorgte die überaus gut gelungenen photographischen Aufnahmen.

LITERATUR

Axhausen, Georg: Die Allgemeine Chirurgie in der Zahn-, Mund- und Kieferheilkunde. J. F. Lehmanns Verlag, München/Berlin, 1940.

Axhausen, Georg: Über Gaumenperforation durch Gummisauger und ihre Behandlung. Dtsch. Zahn-, Mund- und Kieferheilk., 1934, 4. 5., S. 343.

Coughlin, P. M.: Gingivitis caused by wearing dentures made of marvon rubber. Dent. Sci. J. Austral. 8, 488 (1928).

Hentze, A.: Die traumatische Stomatitis in ihren Beziehungen zur zahnärztlichen Prothetik. Fortschritte der Zahnheilkunde, 1926 (2. Bd.), Teil 1, S. 600.

Krauss, Karl: Über einen Krebs der Kieferschleimhaut und des Alveolarfortsatzes. M. f. Krebsbekämpfung, 3, H. 9, 268—270, 1935.

v. Kreyberg, L.: Ein Fall von Krebs durch ganzes künstliches Gebiss. Norsk. Tannl. Tid., 1926, 4. 2., S. 97.

Mentz, Erich: Histolog. Untersuchungen über den Bau der Mundschleimhaut und ihre Beziehungen zum Zahnersatz. Dtsch. Monatsschr. f. Zahnheilk., 1931, H. 21, S. 1041.

Ribbert-Hamperl: Lehrbuch d. Allg. Pathologie und der Patholog. Anatomie. Verlag v. F. C. W. Vogel, Berlin, 1939 (12. Auflage).

Schick, Franz: Der Mund als Spiegel der Krankheit. Verlag von Johann Ambrosius Barth, Leipzig 1939.

Schmaus-Herxheimer: Grundriss der patholog. Anatomie. Verlag v. J. F. Bergmann, München 1932 (20. Auflage).

Schneider, Herbert: Ein Amyloidtumor (lokales Amyloid) im Vestibulum Oris. Z. f. Stomat. 36, H. 5, 288 (1938).

Schwalbe, J.: Diagnost. u. therapeut. Irrtümer u. deren Verhütung. Aus: Zahnärztl. sowie zahnärztl.-chirurg. Prothetik, 3. Heft, v. Prof. Dr. C. Fritsch. Verlag v. Georg Thieme, Leipzig, 1925.

Seifert, Ernst: Chirurgie des Kopfes und Halses für Zahnärzte. Verlag v. J. F. Lehmann, München, 1931.

Sonntag, E. u. Rosenthal, W.: Lehrbuch der Mund- und Kieferchirurgie. Verlag v. Georg Thieme, Leipzig, 1930.

Spreng, Max: Der Kauabdruck. Verlag v. Urban & Schwarzenberg, Berlin, Wien 1932.

Spreng, Max: Metallkunde f. d. Zahnarzt. Appolonia-Verlag, Basel, 1940.

Spreng, Max: Fehlgriffe in der Zahnersatzkunde. Misch „Die Fortschritte der Zahnheilkunde", 9. Band, 1933. Lieferung 11, Verlag v. Georg Thieme, Leipzig.

Spreng, Max: Vom zahnärztl.-prothetischen Behandeln. Schweiz. Monatsschrift f. Zahnheilk., Band 48, 1938, Heft 11.

Spreng, Max: Der Umfang der Prothesenbasis bei gänzlicher Zahnlosigkeit. Schweiz. Monatsschr. f. Zahnheilk., Band 52, 1942, Heft 8.

Vandory, W. (Innsbruck): Entzündliche Neubildungen der Gingiva nach Prothesendruck. Zeitschr. f. Stomat., 35, H. 17, 1148 (1937).

Wassmund, Martin: Lehrbuch der praktischen Chirurgie des Mundes und der Kiefer, Band 2. Verlag v. Hermann Meusser, Leipzig, 1939.

Ziebe, H. u. Menke, H.: Über den Einfluss der Plattenprothese auf Zahnfleischsaum und Zahnfleischtasche. Zeitschr. f. Stomat., 1933, 31, S. 783.